Anatomie pathologique des cancers bronchiques à petites cellules

Frédérique CAPRON

Le travail de l'anatomo-pathologiste en cancérologie pulmonaire a pour objectif le diagnostic positif des tumeurs, leur typage histologique précis, et l'évaluation de leur extension par la réalisation du TNM (tumor, node, metastasis). Parmi les carcinomes broncho-pulmonaires les cancers bronchiques (CBPC) à petites cellules ont une individualité microscopique, macroscopique et pronostique. La chimiosensibilité importante de ces cancers fréquents (environ 20 % des carcinomes broncho-pulmonaires) impose une attitude thérapeutique particulière qui doit s'appuyer sur un diagnostic histopathologique fiable. Ces tumeurs peu chirurgicales sont essentiellement abordées par des biopsies endoscopiques ou transthoraciques. Le diagnostic positif n'est pas toujours confortable en raison du faible développement endoluminal de ces tumeurs, de leur propension à la fibrose, et de leur grande fragilité. Leur chimiosensibilité et le dogme de la « non-chirurgie » a entretenu le pathologiste dans une ambiance contraignante et angoissante. Actuellement la contrainte semble moindre en raison de thérapeutiques moins exclusives dans certaines équipes.

Depuis la publication de la seconde édition de la classification histopathologique de l'OMS des cancers broncho-pulmonaires (23) de nouveaux concepts reposant sur la différenciation neuro-endocrine de ces tumeur ont été introduits. De nouvelles classifications histopathologiques (19, 20) ont été proposées, et peuvent être adjointes à celle de l'OMS. Les sous-types proposés par la classification internationale n'ont pas fait la preuve de leur utilité dans l'évaluation pronostique de ces tumeurs (1, 4). La valeur pronostique des critères de différenciation neuro-endocrine est actuellement en cours d'évaluation.

Macroscopie

La forme macroscopique la plus usuelle est celle dite médiastino-pulmonaire. La confluence des lésions broncho-pulmonaires proximales et des atteintes ganglionnaires péri et inter bronchique forment une masse ganglio-pulmonaire en continuité avec les extensions ganglionnaires médiastinales. En aval les embolisations lymphatiques ponctuent les cloisons inter lobulaires pulmonaires et la plèvre. L'expression endobronchique est mineure, il n'y a pas habituellement de volumineuses végétations endoluminales mais plutôt une réduction de calibre bronchique par une compression extrinsèque ou une coulée tumorale péri bronchique. Parfois la résurgence ponctuelle de la tumeur dans la muqueuse réalise de petites granulations ou végétations. Cette macroscopie explique la difficulté d'obtenir un bon document biopsique. L'extension des lésions dans la paroi thoracique est possible. Des tumeurs neuro-endocrines de la paroi thoracique et s'étendant secondairement au poumon peuvent simuler un CBPC. Cela d'autant plus que les aspects histopathologiques sont voisins ainsi que la présence d'une différenciation neuro-endocrine. Il s'agit des neuro-épithéliome malins périphériques autrefois dénommés tumeurs d'Askin (8).

Les métastases extra thoraciques sont ubiquistes et prédominent dans les ganglions lymphatiques, les viscères, les os et le système nerveux central.

Parfois la diffusion des lésions est moindre correspondant à l'expression macroscopique des autres tumeurs bronchiques notamment épidermoïde. Quelques rares cas sont localisé bronchiques proximaux ou plus distaux sans atteinte ganglionnaire (N0). Les formes dites périphériques, parenchymateuses, sous forme de nodule solitaire sont très rares (14, 18). Les cas rapportés dans la littérature correspondent vraisemblablement pour certains à des carcinomes neuro-endocrines bien différenciés (carcinoïdes atypiques).

Matériel diagnostique

Au cours de l'endoscopie bronchique sont prélevés des biopsies (multiples, trois ou quatre), une aspiration, et des brossages sur les muqueuses infiltrées (la brosse récupère les éléments qui isolés ou en

Figure 1.
CPC (OMS, aspect en grains d'avoine),
carcinome neuro-endocrine de type petites cellules
(Warren et Gould), HES, GX10.

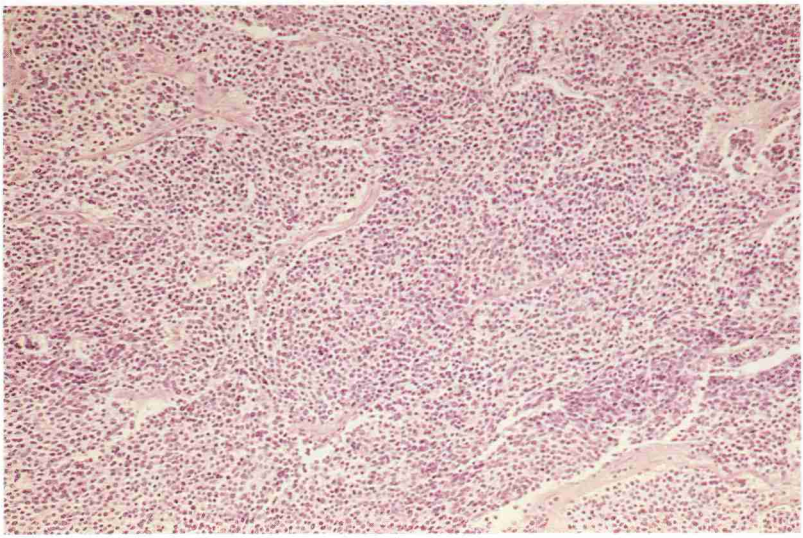

Figure 2.
Fort grandissement sur l'aspect des noyaux des CPC
ou des tumeurs neuro-endocrines, HES, GX10.

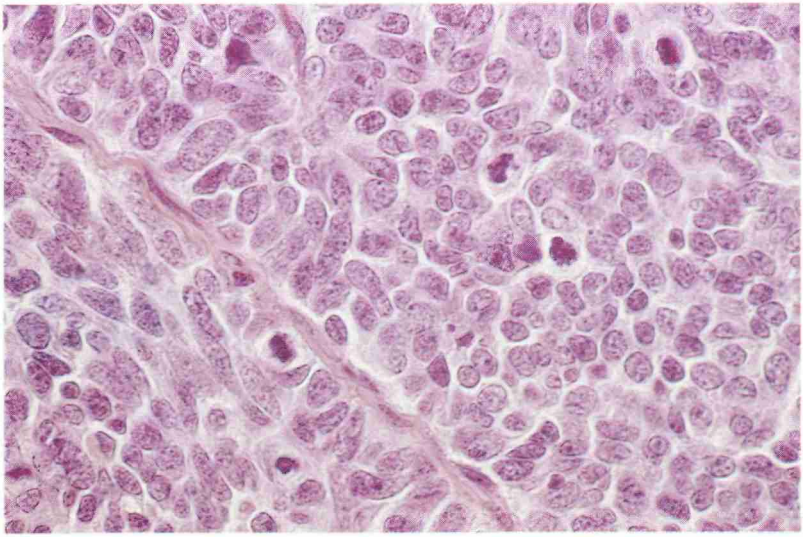

Figure 3.
CPC, nécrose importante, dépôt de
résidus d'acides nucléiques sur les basales vasculaires,
HES, GX10.

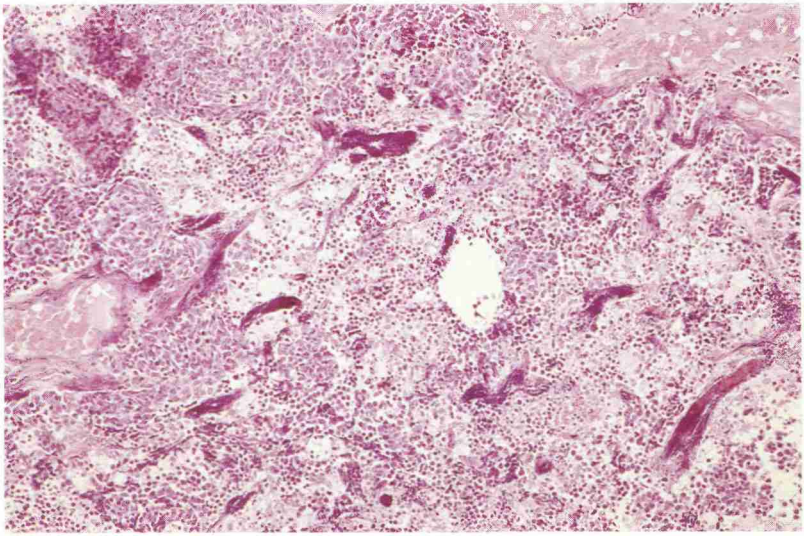

Figure 4.
CPC combiné, foyer de type épidermoïde au centre,
HES, GX10.

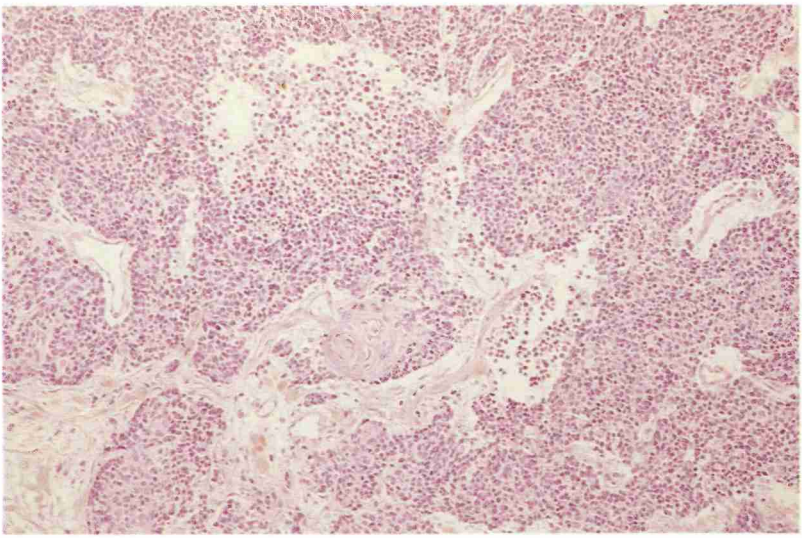

Figure 5.
Carcinome à petites cellules avec grandes cellules,
HES, GX25.

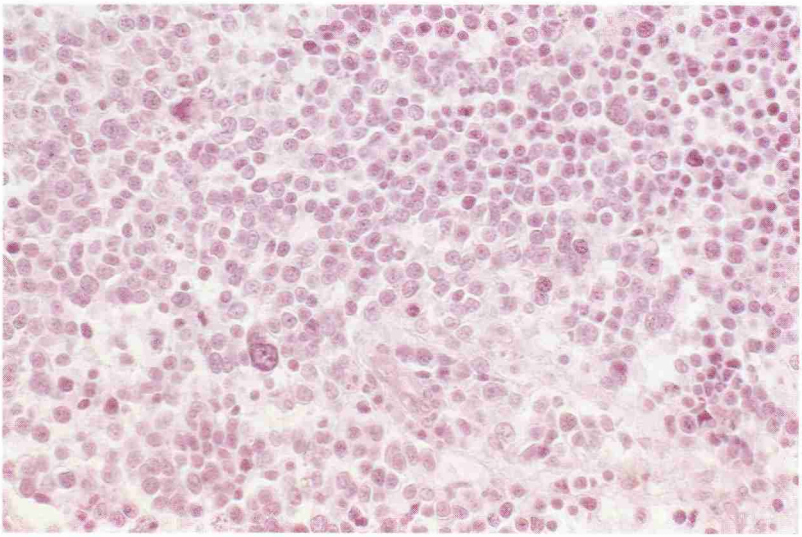

Figure 6.
Microscopie électronique, grains de type neuro-sécrétoire,
GX5000.

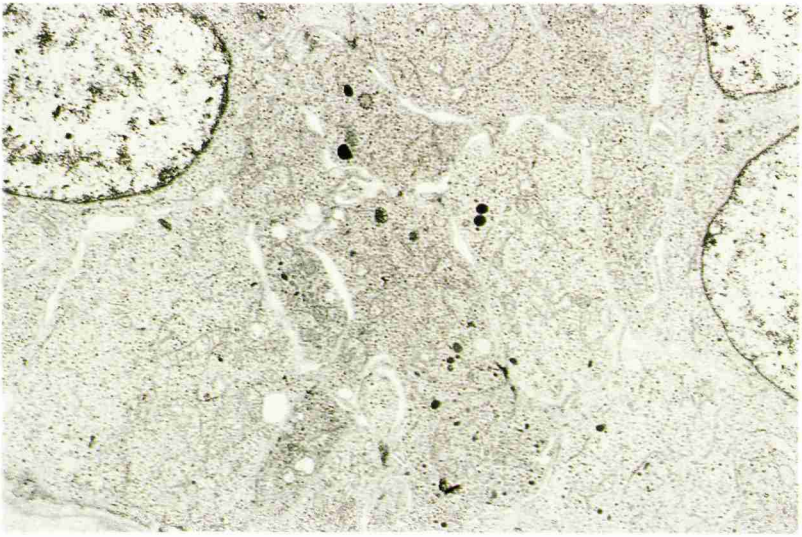

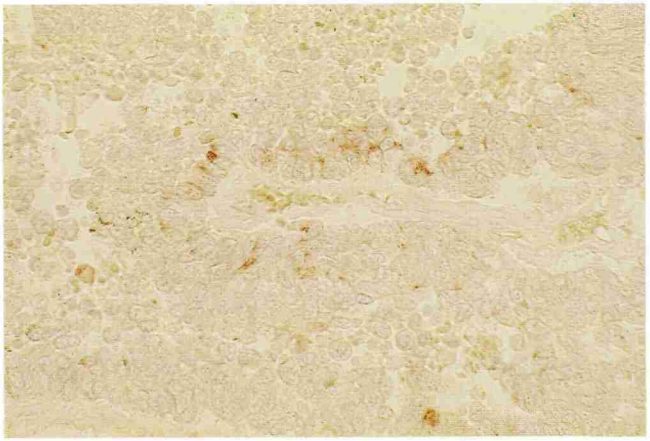

Figure 7.
Immunomarquage par l'anticorps antichromogranine, les grains positifs sont brun-rouge, GX25.

Figure 8.
Carcinoïde atypique (OMS), carcinome neuro-endocrine (Warren et Gould), HES, GX10.

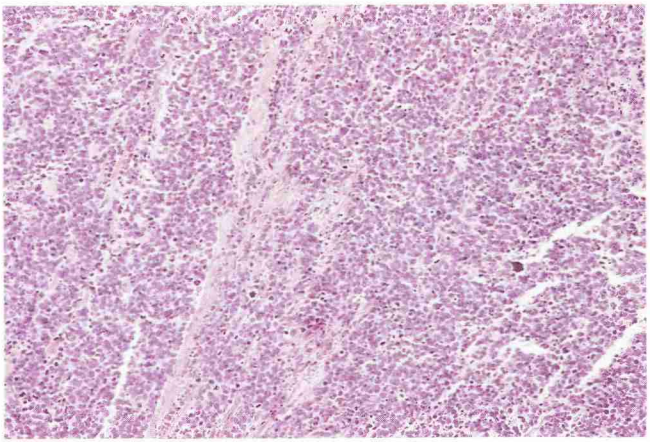

Figure 9.
Carcinome neuro-endocrine peu différencié (Warren et Gould), CPC intermédiaire (OMS), HES, GX10.

petits nids viennent coloniser la muqueuse en surface). L'aspiration rapporte souvent, pour ce type de tumeur un matériel fragmenté et altéré. Le but à atteindre est une bonne biopsie, il n'est pas rare de devoir renouveler l'examen pour obtenir un document satisfaisant. L'infiltration du chorion muqueux par des éléments petits, basophiles, écrasés n'est pas diagnostique. L'auteur est attaché au diagnostic sur matériel histologique, notamment pour un premier diagnostic important pour la décision thérapeutique. L'échec des investigations endoscopiques impose de recourir vite à d'autres prélèvements, ganglionnaire périphérique, médiastinaux, biopsique hépatique ou ostéomédullaire. Le matériel obtenu par ponction-biopsie transthoracique est parfois valable pour le diagnostic.

Classification histologique

La classification OMS (23, Tableau I) des cancers broncho-pulmonaires est simple, elle repose strictement sur des critères de microscopie optique standard. Cependant son utilisation pratique est parfois difficile en raison des caractéristiques propres des cancers broncho-pulmonaires et des conditions d'analyse (biopsies). Les carcinomes broncho-pulmonaires ont une origine commune endodermique ; l'acquisition ou la perte de critères de différentiation n'est pas homogène dans une même tumeur. Sur le plan microscopique des foyers de différentiation différente peuvent être présents. L'inventaire des différentes populations cellulaires s'accroît avec les moyens d'étude complémentaire (microscopie électronique, immuno-histochimie).

Ces tumeurs doivent être dénommées carcinomes bronchiques à petites cellules (CBPC), et pas « microcellulaire » ou « anaplasique ». Trois sous types sont proposé par l'OMS (7, 23) : carcinome à petites cellules en grains d'avoine (oat cell carcinoma), CBPC intermédiaire, et CBPC combiné.

La forme en grains d'avoine (Fig. 1) est représentée par une prolifération des cellules de petite taille (1 ou 2 lymphocytes), sans disposition architecturale particulière. Le stroma est très pauvre. Les cytoplasmes étroits ont des limites cellulaires invisibles. Les noyaux (Fig. 2), arrondis ou ovalaires, ont une chromatine fine et dispersée, sans mottes, les nucléoles ne sont pas visibles, ou alors petits et mal détachés de la chromatine. Ils se moulent les uns sur les autres. Les

Tableau I
Rappel de la classification
des tumeurs broncho-pulmonaires ; OMS, 1981.

I.Tumeurs épithéliales :
A. Bénignes
B. Dysplasies, carcinomes in situ
C. Malignes (carcinomes) :
Carcinomes épidermoïdes
Carcinomes à petites cellules
Adénocarcinomes
Carcinomes à grandes cellules
Carcinomes combinés
Tumeur carcinoïde
Carcinomes des glandes bronchiques
II.Tumeurs des tissus mous (conjonctives)
III.Tumeurs mésothéliales
IV.Tumeurs diverses (lymphomes, blastome, carcino-sarcome, autres)
V.Tumeurs secondaires
VI.Tumeurs non classées
VII.Lésions pseudotumorales

mitoses sont très nombreuses. La nécrose cellulaire est volontiers massive, parsemée de résidus nucléaires, le dépôt de matériel nucléique (Fig. 3) sur les basales vasculaires ou le collagène réalise des stries basophiles (stries d'Azzopardi).

Le sous type intermédiaire est représenté par une prolifération dont les cellules sont de plus grande taille (2 à 4 lymphocytes), les cytoplasmes mieux visibles. Les noyaux qui ont les mêmes caractéristiques que précédemment, sont allongés dans les territoires d'aspect fusiforme. La présence de formations en rosette, une certaine architecture organoïde est admise. L'OMS inclut dans ce groupe les quelques cas où sont notées quelques cellules de grande taille, à noyau plus grand, cytoplasme plus vaste et nucléole proéminent cerné par un halo clair du reste de la chromatine (comme dans un carcinome à grandes cellules). Le troisième sous type de l'OMS est le CBPC combiné,

où dans les plages de CBPC s'isolent de petits territoires de type épidermoïde ou glandulaire (Fig. 4).

De multiples études ont cherché à évaluer la fréquence, la valeur pronostique ou la réponse thérapeutique en fonction des différents sous types (1, 4). Les résultats n'ont pas été unanimes et la plupart des auteurs ont considéré le sous typage en intermédiaire ou oat cell, peu reproductible d'un lecteur à l'autre et sans valeur pronostique. Cependant quelques pathologistes individualisent les formes avec cellules de grande taille associées (small cell and large cell) et réduisent la classification OMS des CBPC à : CBPC classique, CBPC avec cellules de grande taille (Fig. 5), et CBPC combiné (12, 24). La forme variante biologique (culture in vitro) semble correspondre au sous type CBPC avec grandes cellules.

La publication par l'OMS d'une classification en différents sous types de CBPC si elle n'a pas apporté au clinicien un outil thérapeutique ou pronostique, a eu pour effet une analyse plus fine de ces tumeurs, et une meilleure reconnaissance de certains CBPC, autrefois parfois mal classés en carcinome indifférencié, épidermoïde peu différencié ou carcinome à grandes cellules.

Morphologie ultrastructurale des CBPC

Ces carcinomes ont un marqueur ultrastructural de différenciation : la présence de grains de type neurosécrétoire (Fig. 6) (grains denses de petite taille, limités par une membrane unique), en nombre varié d'une cellule à l'autre et selon les territoires. Dans le cytoplasme ils sont volontiers retrouvés dans une expansion cytoplasmique ou près de la membrane cellulaire. Les systèmes de jonction cellulaire sont simples, il n'y a pas de desmosomes bien formés. Une polarité cellulaire est parfois reconnue par la présence d'une membrane basale ou quelques microvillosités au pôle apical des cellules. Les différents sous types n'ont pas de particularité ultrastructurale ; on peut trouver quelques foyers de différenciation épidermoïde ou glandulaire comme dans toute analyse ultrastructurale fouillée d'une tumeur broncho-pulmonaire.

Caractéristiques immunohistochimiques des CBPC

L'étude immunohistochimique des CBPC (9) a permis de retrouver les même marqueurs de différenciation neuro-endocrine déjà repérés en microscopie électronique. Il s'agit d'une tumeur épithéliale positive pour l'antigène de membrane épithéliale et les antigènes des filaments intermédiaires de cytokératine. Les CBPC présentent une positivité pour les marqueurs neuro-endocrines soit pour sécrétion hormonale, soit pour neuro-peptides (Fig. 7), ou pour filaments intermédiaires (5) des cellules nerveuses (neurone spécifique énolase, bombésine, chromogranine A, neuro-filaments). Les CBPC peuvent comporter un quota de cellules positives pour l'antigène carcino-embryonnaire, la recherche de Pr S100 est en règle négative. Comme en microscopie électronique la découverte de ces marqueurs est aléatoire d'une tumeur à l'autre ou d'un territoire à l'autre dans la même tumeur. Des tumeurs ayant un morphotype CBPC caractéristique peuvent ne pas présenter de marqueur neuro endocrine et ou épithéliaux (10).

Des anticorps monoclonaux (15, 17) ayant une spécificité pour des sous types différents de carcinomes broncho-pulmonaires sont préparés par différentes équipes. Ils ont été regroupés en clusters, et ont des appellation variés. Certains sont commercialisés sous le nom de MOC, (Euro-Diagnostics BV) et reconnaissent les carcinomes, de type CBPC et non CBPC, éventuellement la chimiosensibilité. Ces anticorps doivent être utilisés sur coupes congelées ce qui limite beaucoup leur utilisation en pratique.

Des études récentes ont évalué l'expression des antigènes de groupe sanguin sur les cellules normales des voies respiratoires et les tumeurs broncho-pulmonaires (2). Pour les CBPC comme pour les autres carcinomes, il existe une délétion des antigènes AB et l'expression de LEY.

Nouveaux concepts

On ne peut pas envisager à l'heure actuelle la description histopathologique des carcinomes à petites cellules sans introduire les évaluations récentes incluant ces tumeurs dans le groupe large des tumeurs neuro-endocrines pulmonaires. Comme cela a été dit, la

présence d'une différenciation neuro-endocrine est connue depuis longtemps dans les CBPC. Il y a quelques années des pathologistes ont proposé une nouvelle évaluation des tumeurs broncho-pulmonaires en fonction de ces critères de différenciation, et ont regroupé dans un même spectre (9, 20, 21) les tumeurs carcinoïdes de bon pronostic à une extrémité, et les CBPC à l'autre. Entre les deux sont reconnues des tumeurs neuro-endocrines dont la malignité ne fait aucun doute, certaines proches des carcinoïdes dénommées carcinomes neuro-endocrines bien différenciés, d'autres des CBPC , les carcinomes neuro-endocrines peu différenciés. Ces nouveaux concepts découlent des travaux successifs d'Arrigoni (3) sur les carcinoïdes atypiques, puis de Gould et Warren sur le tissu neuro-endocrine pulmonaire et ses tumeurs. Une classification nouvelle des carcinomes broncho-pulmonaires de type neuro-endocrine dite de Warren et Gould (9) a été de plus en plus utilisée par les pathologistes. Celle-ci n'est pas idéale, et applicable sur prélèvements de bonne taille seulement.

Toute nouvelle classification purement morphologique ne réduit pas miraculeusement l'écueil majeur représenté par le travail sur de petites biopsies, et la pluridifférenciation des carcinomes broncho-pulmonaires. La classification de Warren et Gould est exposée dans le Tableau II. La correspondance avec la classification OMS sont les suivantes : les tumeurs carcinoïdes ne changent pas d'appellation ; les carcinoïdes atypiques de l'OMS (16, Fig. 8) correspondent aux carcinomes neuro-endocrines bien différenciés ; les CBPC OMS aux carcinomes neuro-endocrine de type petite cellules. Le groupe des carcinomes neuro-endocrines peu différenciés (Fig. 9) recouvre une partie des CBPC OMS (notamment ceux de type intermédiaire) ainsi que des tumeurs mal classées dans les groupes OMS en adénocarcinomes peu différenciés ou carcinomes à grandes cellules.

Tableau II
Classification de Warren et Gould

I.Tumeur carcinoïde bronchique
II.Carcinome neuro-endocrine bien différencié
III.Carcinome neuro-endocrine peu différencié *(intermediate)*
IV.Carcinome neuro-endocrine de type petites cellules.

Chaque classification, même imparfaite, focalise l'attention des pathologistes sur ces tumeurs et apporte une meilleure évaluation des cancers lors de travaux prospectifs ou rétrospectifs. La classification de Warren et Gould repose sur des critères morphologiques standard ; il parait logique de rechercher la présence ou non de marqueurs neuro-endocrines pour appeler une carcinome, « neuro-endocrine ». Plus récemment un autre groupe de pathologistes nord américain a proposé une nouvelle stratégie de classification qui répond aux manques de la classification de Warren et Gould. La publication de Travis et coll. (9) est résumée dans le Tableau III. L'esprit de cette école est d'approcher le diagnostic de carcinome neuro-endocrine (CNE) par des critères morphologiques standard aboutissant à une probabilité de CNE, et de le confirmer par la découverte de critères majeurs immunohistochimiques ou ultrastructuraux. Les CNE avec grandes cellules y sont individualisés (correspondant aux CBPC avec cellules de grande taille de l'IASLC, à une partie des CNE peu différenciés de Warren et Gould, et à des carcinomes à grandes cellules de l'OMS (11) avec marqueurs neuro-endocrines positifs). Dans les deux classifications la fréquence de positivité des marqueurs neuro-endocrine est parallèle à la plus ou moins bonne différenciation.

Le pathologiste doit être particulièrement vigilant dans la formulation (compte rendu) d'un résultat de typage de ces tumeurs., La classification OMS doit figurer dans le compte-rendu, complétée par d'autres, dûment référencées.

Tableau III
Classification de Travis et coll.

I. Aspect évocateur de tumeur neuro-endocrine en MO : – Tumeur carcinoïde. – Tumeur carcinoïde atypique. – CNE à grandes cellules, IM^+ ou ME^+, ou probable si IM^- ou ME^-. – CPC pur, CPC/GC, combiné.
II. Carcinome non à petites cellules de type neuro-endocrine, IM^+ ou ME^+

MO : microscopie optique ; ME : microscopie électronique ; IM : immunohistochimie ; CNE : carcinome neuro-endocrine ; GC : grandes cellules

Aspects pratiques et commentaires

Diagnostic différentiel

Lorsque le diagnostic de CBPC est évoqué sur biopsie bronchique nous incluons toujours dans l'évaluation immunohistochimique celle de l'antigène commun leucocytaire. En effet, certaines localisation bronchiques de lymphomes malins peuvent ressembler à un carcinome à petites cellules. Cette démarche est valable en cytologie.

Les bronches n'ont pas l'exclusivité des tumeurs de type "petites cellules", des métastases pulmonaires de tumeurs de ce type sont possibles et une confrontation anatomo-clinique est toujours nécessaire.

La possibilité de tumeurs synchrones existe (13).

Place des explorations complémentaires

Les indications d'analyse en microscopie électronique sont de plus en plus restreintes ; en pratique quotidienne les explorations immunohistochimiques répondent aux questions importantes du diagnostique différentiel, et permettent une bonne évaluation de la différenciation neuro-endocrine. Nous manquons de marqueurs fiables de différenciation glandulaire ou épidermoïde pour les études sur tissu fixé.

Effet de la chimiothérapie (6)

Après chimiothérapie les aspects les CBPC se modifient, la fibrose est plus dense, des cellules de grande taille ou géantes peuvent apparaître.

Compte rendus et classifications

L'identification récente de l'image de marque neuro-endocrine des tumeurs de type CBPC et apparentées, doit laisser la place à un groupe de tumeurs ayant la morphologie de carcinomes à petites cellules et n'ayant pas en microscopie électronique ou immunohistochimie de critère de différenciation neuro-endocrine. Certains les regroupent sous le label « CBPC non neuro-endocrine ».

La réunion dans un même groupe des carcinoïdes et CBPC ne doit pas les faire assimiler ; ces tumeurs sont liées par des affinités morphologiques mais bien distinctes par leur caractéristiques macroscopiques et cliniques.

La classification OMS et les autres ont été établies pour un matériel idéal. En pratique, la classification d'échantillons de tumeur présents dans les biopsies est plus rudimentaire, tributaire de la zone explorée, et de la qualité du prélèvement. Cette différence de condition d'analyse doit être prise en compte dans la confrontation des données de la littérature. Nous avons tous fait l'expérience de classer une tumeur en CBPC OMS d'être amenés à faire une classification plus précise, de meilleure différenciation, après analyse de la pièce opératoire (22) ou d'une biopsie de ganglion. L'utilité des critères actuels de classification des CBPC et tumeurs apparentées doit faire l'objet d'un évaluation continue, par la relecture collégiale des documents anatomo-pathologiques diagnostiques de patients inclus dans des protocoles thérapeutiques, ou bénéficiant d'exérèses chirurgicale (5). Une classification histopathologique, même si elle semble répondre à une réalité morphologique, ce qui est le cas pour ce groupe de tumeur bronchique, doit aussi être utile au thérapeute et au patient.

Références

1. AISNER SC, FINKELSTEIN DM, ETTINGER DS, et al. The clinical relevance of the variant-morphology small-cell carcinoma of the lung. J Clin Oncol 1990;8:402-8.

2. ALVAREZ-FERNANDEZ E, CARRETERO-ALBINANA L. Expression of blood group antigens by normal bronchopulmonary tissues and common forms of pulmonary carcinomas. Arch Pathol Lab Med 1991;115:42-9.

3. ARRIGONI MG, WOOLNER LB, BERNATZ PE. Typical carcinoid tumors of the lung. J Thor Cardiovasc Surg 1972;64:413-21.

4. BEPLER G, NEUMANN K, HOLLE R, HAVEMANN, K, KALBFLEISCH. Clinical relevance of subtyping in small cell lung cancer. Cancer 1989;64:74-9.

5. BLOBEL GA, GOULD VE, MOLL R, et al. Coexpression of neuroendocrine markers and epithelial cytoskeletal proteins in bronchopulmonary neuroendocrine neoplasms. Lab Invest 1985;52:39-51.

6. BRAMBILLA E, MORA D, GAZZERI S, et al Cytotoxic chemotherapy induces cell differentiation in small-cell lung carcinoma. J Cli Oncol 1991;9:50-61.

7. CARTER D. Small-cell carcinoma of the lung. Am J Surg Parhol 1983;7:787-7;95.

8. CONTESSO G, LLOMBART-BOSCH A, TERRIER P, et al. Does malignant small round cell tumor of the thoracopulmonary region constitute a clinicopathologic entity ? Cancer 1992;69:1012-20.

9. GOUDL VE, MINNOILA I, MEMOLI VA, WARREN HW. Neuroendocrine components of the bronchopulmonary tract : hyperplasia, dysplasia, and neoplasms. Lab Inves 1983;49:519-37.

10 HAMMAR SP, BOCKUS D, FRIEDMAN S. Small cell undifferentiated carcinomas of the lung with nonneuroendocrine features. Ultrastruct Pathol 1985;9:319-30.

11 HAMMOND E, SAUSE W. Large cell neuroendocrine tumors of the lung. Cancer 1985, 56:1624-9.

12 HIRSCH FR, MATTHEWS MJ, AISNER S, et al. Histopathologic classification of small cell lung cancer. Cancer 1988;62:973-7.

13 JUNG-LEG Y, MCGOWAN SE, SWEENEY KG, ZITZMAN JL, PUGATCH RD. Synchronous triple malignant tumors of the lung. Am J Clin Pathol 1986;85:96-101.

14 KREISMAN H, WOLKOVE N, QUOIX E. Small cell lung cancer presenting as a solitary pulmonary nodule. Chest 1992;101:225-31.

15 MEMOLI VA, JORDAN AG, BALL ED. A novel monoclonal antibody, SCCL 175 specificity for small cell neuroendocrine carcinoma of the lung. Cancer Res 1988;48:7319-22.

16 MILLS SF, WALKER AN, COOPER PH, KRON IL. Atypical carcinoid tumor of the lung. Am J Surg Pathol 1982;6:643-54.

17 POSTMUS PE, HIRSCHLER-SCHULTE TJW, DZ LEIJ L, et al. Diagnostic application of a monoclonal antibody against small cell lung cancer. Cancer 1986;57:60-3.

18 QUOIX E, FRASER R, WOLKOVA N, FINKELSTEIN, KREISMAN H. Small cell cancer presenting as a solitary pulmonary nodule. Cancer 1990;66:577-82.

19 TRAVIS WD, LINNOILA RI, TSOKOS MG, et al. Neuroendocrine tumors of the lung with proposed criteria for large-cell neuroendocrine carcinoma. Am J Surg Pathol 1991;15:529-53.

20 WARREN WH, GOULD VE, FABER LP, KITTLE CF, MEMOLI VA. Neuroendocrine neoplasms of the bronchopulmonary tract. J Thor Cardiov Surg 1985;89:819-25.

21 WARREN WH, MEMOLI VA, GOULD VE. Well differentiated and small cell neuroendocrine carcinomas of the lung Two related but distinct clinicopathological entities. Virchows Archiv B Cell pathol 1998;55:299-310.

22 WARREN WH, MEMOLI VA, JORDAN AG, GOULD VE. Reevaluation of pulmonary neoplasms resected as small cell carcinomas. Cancer 1990;65:1003-10.

23 WORLD HEALTH ORGANIZATION. Histological Typing of Lung Tumomrs. 2nd ed, Geneva 1981;pp19-34.

24 YESSNER R. Classification of lung-cancer histology. N Eng J Med 1985;312:9-10 (letter).